

Laporan Kasus

Maksilektomi Total Dengan Eksenterasi Orbita Pada Karsinoma Mukoepidermoid Sinonasal

Bestari J. Budiman, Yurni

Abstrak

Karsinoma mukoepidermoid sinonasal merupakan salah satu tumor ganas pada saluran nafas atas. Gejalanya pada stadium dini tidak khas, sehingga jarang terdiagnosis. Histopatologi merupakan diagnosis pasti dan salah satu faktor yang menentukan pilihan terapi dan prognosis. Prinsip penatalaksanaan karsinoma sinonasal adalah multimodalitas dengan pembedahan sebagai pilihan utama. Maksilektomi merupakan suatu tindakan bedah pada tumor sinonasal. Terdapat beberapa jenis maksilektomi berdasarkan lokasi dan perluasan tumor.

Dilaporkan sebuah kasus pasien laki-laki usia 33 th yang telah dilakukan maksilektomi total dengan eksenterasi orbita atas indikasi karsinoma mukoepidermoid sinonasal dengan infiltrasi ke orbita.

Kata kunci: karsinoma sinonasal, maksilektomi, eksenterasi orbita, mukoepidermoid.

Abstract

Sinonasal carcinoma is one of malignant upper aerodigestive tract tumor. Low grade of sinonasal tumor is not specific, so it is rare to be early diagnosis. Histopathology is true diagnoses and one of factors to determine the choice of therapy and prognosis. The principal management of sinonasal carcinoma is multimodality which surgery as main choice. Maxillectomy is surgical approach of malignant sinonasal tumor. There are many kinds of maxillectomy based on location and tumor invasion.

Has been reported one of patient, male 33 years old which had performed total maxillectomy with orbital exenteration by indicated sinonasal mucoepidermoid carcinoma with orbital infiltration.

Keywords: sinonasal carcinoma, maxillectomy, orbital exenteration, mucoepidermoid.

Affiliasi penulis : Bagian Telinga Hidung Tenggorok Bedah Kepala Leher (THT-KL) Fakultas Kedokteran Universitas Andalas Padang.

Korespondensi : Bestari J Budiman, Bagian Telinga Hidung Tenggorok Bedah Kepala Leher (THT-KL) Fakultas Kedokteran Universitas Andalas Padang. bestari_budiman@yahoo.co.id Telp: 0751-810900

Pendahuluan

Karsinoma sinonasal adalah tumor ganas yang terdapat pada kavum nasi dan sinus paranasal. Tumor ganas sinonasal mempunyai prevalensi kurang 1 % dari seluruh neoplasma dan kurang 3 % dari seluruh tumor saluran nafas atas, namun lebih dari 10 % dari seluruh tumor sinonasal. Karsinoma sinonasal yang berasal dari sinus maksila sekitar 60 %, dari kavum nasi 22 %, dari sinus etmoid 15 %, dari sinus frontal dan sinus sphenoid 3 %. Secara histopatologi jenis *squamous cell carcinoma* adalah yang paling sering ditemukan yaitu sekitar 55 %, diikuti dengan jenis *non ephitelial neoplasm* 20 %, *tumor kelenjar* 15 %, *undifferentiated carcinoma* 7 % dan jenis lain 3 %.^{1,2,3}

Karsinoma mukoepidermoid adalah salah satu jenis histopatologi tumor ganas kelenjar liur. Jenis ini paling sering berasal dari kelenjar liur mayor diikuti kelenjar liur minor.³⁻⁴ Simpson dkk dikutip dari Mardi. K dkk⁴ menemukan kasus karsinoma mukoepidermoid sinonasal 0,6 % dari seluruh tumor ganas kelenjar liur dan 4,8 % dari seluruh karsinoma mukoepidermoid. Karsinoma sinonasal di RSUP Dr. M. Djamil Padang mempunyai angka kejadian yang cukup sering. Data satu tahun terakhir dari kunjungan poliklinik THT-KL RSUP Dr. M. Djamil Padang didapatkan jumlah kasus karsinoma sinonasal 21 orang dengan jenis

karsinoma mukoepidermoid sinonasal baru pertama ditemukan.

Diagnosis karsinoma mukoepidermoid sinonasal ditegakkan berdasarkan anamnesis, pemeriksaan fisik THT-KL, pemeriksaan radiologi dan pemeriksaan histopatologi sebagai diagnosis pasti. Karsinoma mukoepidermoid sinonasal sering ditemukan dalam stadium lanjut karena pada stadium dini sering bersifat asimtomatis atau keluhan tidak khas yang mirip dengan sinusitis atau alergi.¹⁻⁴ Prinsip penatalaksanaan karsinoma mukoepidermoid sinonasal adalah multimodalitas dengan pembedahan sebagai pilihan utama dilanjutkan dengan radioterapi dan atau kemoterapi. Pemilihan modalitas ini berdasarkan kepada banyak faktor antara lain lokasi, stadium, kondisi pasien, penyakit penyerta, fasilitas (kamar operasi, alat, obturator), pengalaman operator, dan lainnya.⁵⁻⁷

Maksilektomi merupakan tindakan bedah pada karsinoma sinonasal dengan prinsip tindakan adalah reseksi dan pengangkatan. Terdapat beberapa jenis maksilektomi berdasarkan lokasi dan perluasan tumor, pada kasus ini dilakukan maksilektomi total dengan eksenterasi orbita.^{7,8} Tindakan ini masih jarang dilakukan di bagian THT-KL RSUP. Dr. M. Djamil Padang. Data satu tahun terakhir didapatkan pasien yang dilakukan tindakan maksilektomi total dengan eksenterasi orbita 2 orang.

Prognosis karsinoma mukoepidermoid sinonasal umumnya jelek, namun sangat tergantung pada stadium dan keterlibatan kelenjar getah bening.^{2,3,9}

LAPORAN KASUS

Seorang pasien laki-laki berusia 33 tahun datang ke poli THT-KL RS. M. Djamil Padang pada tanggal 17 Oktober 2011 dengan keluhan utama nyeri pada mata kanan sejak 2 minggu sebelum masuk rumah sakit. Terdapat pandangan ganda dengan bola mata kanan dirasakan menonjol dan kabur sejak 1 bulan sebelumnya. Pipi kanan bengkak dan terasa kebas sejak 2 bulan sebelum masuk rumah sakit. Hidung tersumbat sejak 3 bulan sebelumnya. Pilek dengan ingus kental dirasakan sejak hidung tersumbat. Riwayat hidung kanan sering berdarah sejak 1 bulan. Demam dan batuk kadang-kadang. Gusi kanan atas terasa goyang. Langit-langit bagian kanan terasa bengkak. Sukar menelan dirasakan sejak seminggu sebelum masuk rumah sakit, pasien hanya bisa minum dan makanan lunak. Pasien mengeluhkan nyeri kepala hebat namun tidak disertai muntah. Telinga berdenging tidak ada, telinga terasa penuh tidak ada. Bengkak di leher dan ketiak tidak ada. Nyeri menelan dan sukar membuka mulut tidak ada. Suara serak dan sesak nafas tidak ada. Pasien dirujuk dari poliklinik Mata dengan diagnosis tumor sinonasal dekstra dengan infiltrasi ke orbita dekstra. Pasien mempunyai kebiasaan merokok sejak 16 tahun sebelum masuk rumah sakit, \pm 1-2 bungkus perhari dan pasien juga mengaku sering mengkonsumsi alkohol sejak 7 tahun yang lalu. Ia bekerja di pabrik kayu sejak 6 tahun yang lalu.

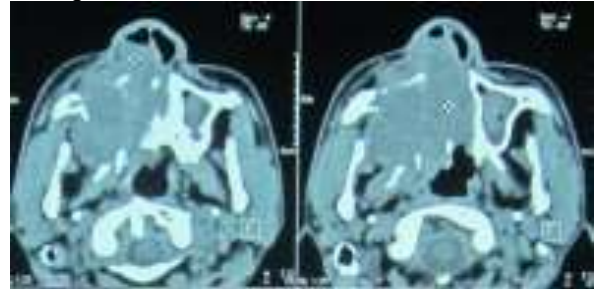
Pemeriksaan status generalis didapatkan keadaan umum sedang, kesadaran komposmentis kooperatif, tanda vital dalam batas normal. Pemeriksaan fisik pada kedua telinga dan tes penala didapatkan dalam batas normal. Hidung luar terdapat deformitas, dorsum nasi dekstra tampak menonjol, warna sama dengan sekitar, perabaan padat, terfiksir dan tidak nyeri tekan. Kavum nasi dekstra sempit, konkha inferior dan konkha media tertutup massa kenyal padat, berbenjol, hiperemis, tidak nyeri tekan dan mudah berdarah disertai sekret yang mukopurulen. Kavum nasi sinistra didapatkan sempit, konkha inferior eutrofi, konkha media sukar dinilai, septum terdorong ke lateral, sekret mukopurulen. Rinoskopi posterior didapatkan *post nasal drip*, massa tidak ada. Pemeriksaan nasoendoskopi pada kavum nasi dekstra tampak massa memenuhi kavum nasi, berbenjol, hiperemis, mudah berdarah dan pada kavum nasi sinistra tampak kavum nasi sempit, septum terdorong ke lateral, konkha inferior dan media eutrofi, tidak ada massa di nasofaring. Tenggorok dalam batas normal. Rongga mulut didapatkan palatum durum bagian kanan terdorong ke inferior, permukaan licin, warna sama dengan sekitar, padat, nyeri tekan tidak ada. Laringoskopi indirek didapatkan dalam batas normal. Kelenjar getah bening leher tidak membesar. Regio maksila dekstra tampak penonjolan, warna sama dengan kulit sekitar, perabaan padat, tidak panas dan tidak nyeri tekan. Orbita dekstra tampak proptosis

Diagnosis kerja adalah tumor sinonasal dekstra suspek ganas dengan infiltrasi ke orbita. Tanggal 19 Oktober 2011 dilakukan biopsi pada kavum nasi dekstra didapatkan hasil pemeriksaan histopatologi adalah karsinoma mucoepidermoid.

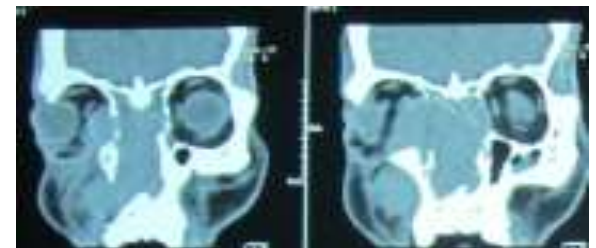
Kemudian dilakukan pemeriksaan penunjang tomografi komputer, *rontgen thoraks*, laboratorium darah lengkap dan kimia klinik, konsultasi ke bagian Mata dan bagian Saraf. Pemeriksaan tomografi komputer SPN pada potongan aksial didapatkan

gambaran massa pada sinus maksila dekstra yang mendestruksi dinding medial dan inferior antrum serta palatum durum bagian dekstra, gambaran massa juga memenuhi kedua kavum nasi (gambar 1). Potongan koronal didapatkan gambaran massa memenuhi sinus maksila, sinus sphenoid, kavum nasi serta mendestruksi lantai orbita sampai periorbita dekstra (gambar 2).

Pemeriksaan *rontgen* thoraks dan laboratorium darah lengkap didapatkan dalam batas normal. Konsultasi ke bagian Saraf didapatkan kesimpulan tidak terdapat tanda-tanda peningkatan tekanan intrakranial dan infiltrasi tumor ke intrakranial. Konsultasi ke bagian Mata didapatkan hasil pemeriksaan status *ophthalmologi* mata kanan visus 1/60, gerak bola mata terbatas



Gambar 1. Tomografi komputer SPN aksial.



Gambar 2. Tomografi computer SPN koronal.

ke segala arah dan disimpulkan karsinoma mucoepidermoid sinonasal dekstra yang meluas ke orbita dekstra.

Pasien didiagnosis dengan karsinoma mucoepidermoid sinonasal dekstra stadium 3 dengan infiltrasi ke orbita dekstra. Direncanakan maksilektomi total dengan eksenterasi orbita dekstra, operasi bersama dengan bagian Mata.

Tanggal 11 November 2011, pasien dikonsulkan ke bagian Gigi, didapatkan kesan perluasan tumor sinonasal dekstra ke rongga mulut (palatum durum dan ginggiva dekstra). Dilakukan pengukuran massa tumor dan *afdruk* (pencetakan) dalam mendapatkan model kerja untuk pembuatan obturator. Lalu dilakukan persiapan operasi diantaranya persiapan darah, konselling dan terapi preoperatif.

Terapi yang diberikan injeksi Seftriakson 2 x 2 gr iv, drip Metronidazol 3 x 500 mg iv, injeksi Deksametason 4 x 10 mg *tapp off*, injeksi Ranitidin 2 x 50 mg iv, Morfin 1 x 10 mg (bila diperlukan).

Tanggal 17 November 2011 dilakukan operasi maksilektomi total dengan eksenterasi orbita dekstra dalam narkose umum.

Pasca operasi pasien tidak dirawat di ICU karena jalan nafas baik. Diagnosis post operatif adalah pasca maksilektomi total dengan eksenterasi orbita dekstra atas indikasi karsinoma mucoepidermoid sinonasal dekstra stadium 3 dengan infiltrasi ke orbita. *Follow up* hari ke-tiga pasca operasi keluhan nyeri mata kanan dan kepala berkurang, keluar darah dari

mulut tidak ada, demam tidak ada. Tanda vital dalam batas normal. Pemeriksaan fisik didapatkan tampon terpasang baik, darah merembes dari verban hidung dan mata tidak ada, bau tidak ada. Rongga mulut tidak tampak darah mengalir pada defek operasi. Pemeriksaan laboratorium pasca operasi didapatkan Hb 8,6 gr/dl dan leukosit 18.000/mm³. Dilakukan transfusi darah PRC 2 unit dan didapatkan laboratorium setelah transfusi Hb 11,2 gr/dl dan leukosit 22.000/mm³. Terapi diteruskan.

Hari ke-lima pasca operasi, keluhan semakin berkurang. Pemeriksaan fisik tanda vital dalam batas normal. Tampon dibuka dalam anastesi umum mengingat antipresi perdarahan masif. Defek operasi dievaluasi, perdarahan aktif dan tanda-tanda infeksi tidak ada, selanjutnya dilakukan pemasangan obturator oleh ahli Bedah Gigi dan Mulut. Kemudian pasien dianjurkan untuk latihan minum dan mengunyah. Terapi drip Metronidazol dihentikan dan terapi yang lain diteruskan.

Hari ke-tujuh pasca operasi keluhan tidak ada. Tanda vital dalam batas normal. Pasien sudah bisa minum dan makan lunak sedikit-sedikit. *Nasogastric tube* dilepas. Luka bekas operasi tenan dan jahitan luka operasi dibuka.

Pasien direncanakan untuk segera dilakukan radioterapi *adjuvant*. Namun karena peralatan radioterapi di RS. M. Djamil Padang dalam perbaikan, maka pasien akan dirujuk ke RS. Cipto Mangunkusumo Jakarta, namun pasien tidak bersedia dengan alasan biaya. Selanjutnya dianjurkan untuk dilakukan kemoterapi *adjuvant* dan pasien bersedia.

Hari ke-sembilan pasca operasi dilakukan persiapan kemoterapi terdiri dari pemeriksaan laboratorium darah lengkap dan kimia klinik yang didapatkan dalam batas normal, pemeriksaan audiometri didapatkan telinga kanan normal dengan ambang dengar 18,75 dB dan telinga kiri normal dengan ambang dengar 11,25 dB. Hari ke-sepuluh pasca operasi diberikan kemoterapi dengan menggunakan kombinasi regimen Paclitaxel dan Cisplatin. Berat badan pasien 53 kg, tinggi badan 157 cm dan luas permukaan tubuh didapatkan 1,32 m². Dosis Paclitaxel yang diberikan adalah 230 mg (175 mg/m²) dan Cisplatin 80 mg (60 mg/m²). *Follow up* selama kemoterapi, keluhan sariawan, mual muntah, demam, gatal dan mencret tidak ada.

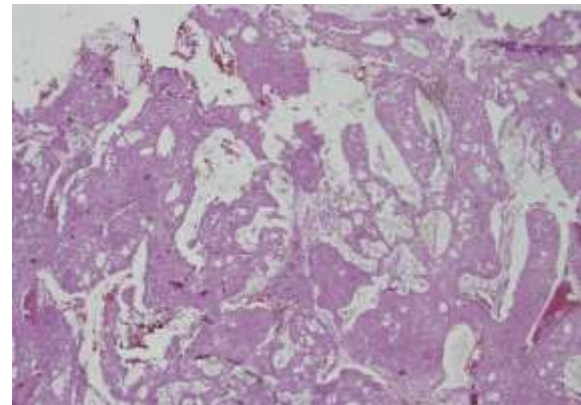
Hari ke-empat belas pasca operasi keluhan tidak ada. Pemeriksaan fisik didapatkan tanda vital dalam batas normal, defek operasi tampak tenang. Pasien boleh pulang dan diberi terapi Ampicillin sulbaktam 3 x 500 mg, vitamin B-kompleks 3 X 1 tablet, vitamin C 2 x 100 mg, cairan NaCl 0,9 % untuk cuci hidung. Pasien diberikan edukasi menjaga kebersihan mulut. Dianjurkan kontrol seminggu kemudian ke poli THT-KL. Namun pasien tidak pernah kontrol.

Tanggal 19 Januari 2012 (2 bulan pasca operasi) pasien kontrol ke poli THT-KL RS. Dr. M. Djamil Padang. Keluhan saat itu adalah sukar mengunyah dan menelan, sukar berbicara dan kebas pada pipi kanan. Keluhan hidung tersumbat dan berdarah tidak ada, bengkak pada pipi kanan tidak ada, nyeri kepala tidak ada, demam tidak ada. Pada pemeriksaan fisik didapatkan telinga dan tenggorok didapatkan dalam batas normal. Hidung luar tampak tidak ada deformitas, dorsum nasi dekstra tidak menonjol. Kavum nasi dekstra sangat lapang, massa dan sekret tidak ada. Kavum nasi sinistra didapatkan

lapang, konka inferior dan media eutrofi, deviasi septum tidak ada, sekret tidak ada. Mata kanan didapatkan sikatrik bekas operasi dan tidak ada tanda radang. Regio maksila dekstra tidak tampak penonjolan, warna sama dengan sekitar, nyeri tekan tidak ada. Kelenjar getah bening leher tidak membesar.

Rongga mulut tampak defek operasi tenang, massa tumor tidak ada. Pemeriksaan nasoendoskopi tampak kavum nasi dekstra sangat lapang, kavum nasi, nasofaring dan rongga mulut menyatu, mukosa tenang, massa tumor tidak ada.

Hasil pemeriksaan histopatologi massa intraoperatif ditemukan kelompok sel-sel solid yang menyerupai sel epidermoid, terdiri atas sel yang besar-besar, pleomorfik, inti vesikuler, sebahagian hiperkromatik dan mitosis, nukleoli nyata, tampak juga sel-sel membentuk rongga-rongga atau lumen kistik yang berisi massa amorf eosinofilik pucat. Gambaran tersebut diatas sesuai dengan karsinoma mukoeptidermid (gambar 3).



Gambar 3. Histopatologi massa tumor menunjukkan gambaran karsinoma mukoeptidermoid.

Pasien direncanakan untuk dilanjutkan kemoterapi *adjuvant*,

DISKUSI

Telah dilaporkan sebuah kasus seorang pasien laki-laki yang didiagnosis dengan karsinoma mukoeptidermoid sinonasal dekstra stadium 3 dengan infiltrasi ke orbita. Diagnosis ditegakkan berdasarkan anamnesis, pemeriksaan fisik, pemeriksaan penunjang radiologi dan histopatologi. Berbagai faktor yang diduga sebagai penyebab karsinoma sinonasal antara lain rokok dan alkohol serta terpapar lingkungan kerja yang mengandung nikel dan kromium, pekerja tekstil, perabot dan debu kayu.^{1,4,10} Sesuai dengan kasus ini yaitu pasien bekerja sebagai karyawan di perusahaan kayu sejak 10 tahun yang lalu. Pasien juga seorang perokok dan pecandu alkohol.

Pada stadium lanjut, tumor pada dasar antrum akan menjalar ke arah bawah sehingga menimbulkan gangguan pada gusi, gigi terasa nyeri dan goyah serta gangguan oklusi. Jika tumor meluas ke arah hidung akan menimbulkan gejala sumbatan, rinore dan epistaksis. Perluasan tumor ke arah atas akan menimbulkan gejala mata (proptosis, diplopia, nyeri dan pergerakan bola mata terbatas), deformitas wajah dan lain lain yang merupakan gejala lanjut dari keganasan sinus maksila.¹²⁻¹⁴ Keluhan inilah yang paling sering membuat pasien datang untuk berobat sesuai dengan pasien pada kasus ini.

Pemeriksaan radiologi dengan tomografi komputer Sinus Paranasal (SPN) sangat penting pada karsinoma mukoepidermoid sinonasal. Pada proses keganasan tampak struktur non homogen, destruksi pada tulang sekitar dan invasi ke struktur sekitar. Sherin dkk¹⁵ dalam penelitiannya menyatakan bahwa tomografi komputer SPN dengan kontras mempunyai sensitivitas dan spesifitas yang tinggi dalam menilai perluasan tumor sinonasal ke jaringan lunak. Tomografi komputer memiliki akurasi paling tinggi dalam menilai perluasan ke infratemporal dan memiliki akurasi paling rendah dalam menilai perluasan ke nasofaring, orbita dan sinus etmoid. Annam V dkk¹⁶ juga menyatakan tomografi komputer sangat sensitif menilai perluasan tumor sinonasal ke tulang dan jaringan lunak. Perluasan ke tulang meliputi batas dinding antrum sinus, tulang lantai fossa kranial anterior dan dinding orbita (atap, lantai dan medial) serta *skull base*. Perluasan ke jaringan lunak meliputi regio pterigoid, fossa pterigopalatina, nasofaring, sinus sphenoid, sinus frontal, *air cell* sinus etmoid dan apek orbita yang lebih jelas dilihat dengan tomografi komputer menggunakan kontras atau MRI. Informasi yang didapat dari tomografi komputer dapat menentukan stadium tumor dan apakah suatu tumor *operable* atau *inoperable*. Berdasarkan perluasan tumor dikenal suatu *landmark* "*Ohngren line*" merupakan garis imajiner yang ditarik dari kantung medial ke angulus mandibula membagi area wajah menjadi dua bagian yaitu suprastruktur (superoposterior) dan infrastruktur (inferoanterior). Garis ini berperan dalam menentukan tindakan dan prognosis. Perluasan ke suprastruktur mempunyai prognosis jelek dibanding infrastruktur.^{2,12-14} Pasien pada kasus ini termasuk pada perluasan ke suprastruktur dan infrastruktur.

Karsinoma mukoepidermoid merupakan jenis karsinoma kelenjar liur yang sangat jarang ditemukan pada sinonasal khususnya sinus maksila.^{3,4} Tidak banyak kepustakaan yang membahasnya karena jarang kasus ini. Ghosh-Laskar dikutip dari Sepulveda³ menyatakan angka kejadian keganasan kelenjar liur sangat jarang yaitu sekitar 0,3% dari seluruh keganasan kepala leher dan sekitar 0,8 % dari seluruh keganasan kelenjar liur.

Karsinoma mukoepidermoid dibagi atas tiga stadium berdasarkan histopatologi yaitu *low grade* terdiri dari sel muko-sekretori, dengan sedikit sel atipik dan kistik, *high grade* terdiri dari sel pleomorfik, dengan aktivitas mitosis tinggi dan nekrosis, sedangkan *intermediate* berada diantara keduanya. Karsinoma mukoepidermoid sinonasal *low grade* dengan T1 atau T2 tanpa keterlibatan kelenjar getah bening dilakukan reseksi sedangkan tumor *intermediate* atau *high grade* dengan T3 atau T4a dilakukan reseksi dan radiasi. Sedangkan tumor dengan T4b atau *inoperable* diberikan radiokemoterapi.^{3,4} Pada kasus ini termasuk pada kelompok *high grade*.

Radioterapi pada karsinoma mukoepidermoid sinonasal dapat berupa *adjuvant* atau *paliatif*. Radiasi *adjuvant* dapat diberikan prabedah ataupun pasca bedah. Sedangkan radiasi paliatif diberikan pada karsinoma mukoepidermoid sinonasal stadium lanjut atau *inoperable*. Radioterapi dapat diberikan tunggal atau dikombinasi dengan pemberian kemoterapi (radiokemoterapi). Radioterapi konvensional (2D) menimbulkan komplikasi yang sangat tinggi. Saat ini telah dikenalkan dan digunakan teknik radioterapi

konformal tiga dimensi (3D) yang mampu meminimalisir efek samping radioterapi tersebut.^{3,17,18}

Kemoterapi pada karsinoma mukoepidermoid sinonasal biasanya diberikan pada stadium lanjut yang bersifat sebagai *adjuvant* atau paliatif. Kemoterapi *neoadjuvant* bertujuan sebagai *radiosensitizer*, sedangkan kemoterapi *adjuvant* bertujuan untuk menghancurkan mikrometastasis atau residu tumor. Kemoterapi paliatif diberikan pada tumor *inoperable*.^{12,13,17} Pada kasus ini, seharusnya dilakukan radioterapi *adjuvant* karena karsinoma mukoepidermoid lebih bersifat radiosensitif, namun karena peralatan radiasi tidak tersedia maka dilakukan kemoterapi *adjuvant*.

Kemoterapi merupakan obat yang bersifat sitostatik yaitu menghambat pertumbuhan sel tumor. Berdasarkan mekanisme kerjanya obat sitostatik dibagi atas tiga kelompok yaitu alkilating agent (cisplatin, carboplatin, dll), antimetabolit (5 FU, methotrexate, dll) dan antimitosis (paclitaxel, docetaxel, dll). Paclitaxel dan docetaxel merupakan obat yang paling efektif melawan kanker kepala dan leher. Paclitaxel pada awalnya didapat dari kulit pohon yew Pacific, tetapi saat ini sudah dibuat sintesis. Paclitaxel mempunyai efek samping yang minimal dibanding 5 FU. Cisplatin merupakan obat utama dan paling sering dipakai pada terapi kanker kepala dan leher. Cisplatin biasanya diberikan dalam waktu 2-6 jam dengan dosis 60-120 mg/m². Cisplatin mempunyai efek sitostatik kuat. Terapi kombinasi lebih baik dibandingkan terapi tunggal karena sel yang resisten terhadap satu obat mungkin sensitif dengan obat lain. Beberapa penelitian telah membandingkan terapi kombinasi dengan terapi tunggal. *The Eastern Cooperative Oncology Group* membandingkan cisplatin (75mg/m²)-paclitaxel (175 mg/m²) dengan cisplatin (100 mg/m²)- 5FU (1000 mg/m² per infus) pada 194 pasien dengan kanker kepala dan leher tingkat lanjut. Pada penelitian didapatkan kesimpulan tingkat harapan hidupnya tidak jauh berbeda, tetapi efek samping kombinasi cisplatin-paclitaxel lebih kecil.²⁶

Kasus ini termasuk pada karsinoma mukoepidermoid sinonasal stadium 3. Berdasarkan TNM *American Joint Committee on Cancer (AJCC) 2008* stadium 3 terdiri dari T3 yaitu tumor maksila yang meluas ke palatum, medial antrum, dinding posterior sinus maksila, jaringan subkutan, lantai atau dinding medial orbita serta periorbita, fossa pterigoid atau sinus etmoid dengan N 0 dan M 0.¹⁹

Maksilektomi merupakan suatu tindakan bedah pada sinonasal yang bersifat rumit mengingat kedekatannya dengan struktur organ vital seperti mata dan otak. Sehingga untuk memperoleh hasil yang maksimal diperlukan kerja sama antara multi disiplin ilmu yang terkait, seperti *Ophthalmologist, Prosthodontist*, Bedah saraf dan Plastik rekonstruksi khususnya pada karsinoma sinonasal stadium lanjut. Terdapat beberapa jenis maksilektomi pada karsinoma sinonasal berdasarkan lokasi, ukuran dan perluasan tumor, diantaranya 1.)Maksilektomi medial, 2.) Maksilektomi parsial baik suprastruktur maupun infrastruktur. 3.)Reseksi maksila termasuk dasar orbita dengan mempertahankan bola mata 4.) Maksilektomi total dengan eksenterasi orbita 5.) Maksilektomi luas dengan reseksi kraniofasial anterior. Karsinoma mukoepidermoid sinonasal yang meluas ke orbita dipilih maksilektomi dengan eksenterasi orbita,^{6,7,20} sesuai dengan kasus ini. Indikasi eksenterasi orbita

pada karsinoma mukoepidermoid sinonasal antara lain penetrasi tumor ke periorbita seperti lemak orbita, otot-otot ekstraokular, penetrasi tumor ke periosteum, saraf optik dan apek orbita.^{21,22} Indikasi eksenterasi orbita pada pasien ini adalah perluasan tumor ke lemak orbita dan otot ekstraokular.

Terdapat beberapa pendekatan bedah pada maksilektomi berdasarkan kepada perluasan tumor dan pertimbangan kosmetik, antara lain rinotomi lateral dengan modifikasi seperti teknik insisi *Weber Ferguson* dengan atau tanpa perluasan insisi, *mid facial degloving* dan nasoendoskopi.^{2,14,17} Pada kasus ini dilakukan maksilektomi pendekatan rinotomi lateral teknik insisi *Weber Ferguson*.

Maksilektomi total pada prinsipnya adalah mengangkat regio maksila secara keseluruhan yang meliputi dinding anterior, medial, posterior dan inferior maksila, termasuk sebagian ethmoid dan lantai orbita. Hal yang harus diwaspadai pada tindakan maksilektomi adalah perdarahan yang berasal dari percabangan pembuluh darah besar arteri Karotis eksterna yang terdapat pada lapangan operasi, diantaranya arteri Angularis, arteri Palatina, arteri Sphenopalatina dan arteri Alveolaris superior yang merupakan cabang arteri Maksila interna, serta arteri Labialis cabang arteri Fasialis. Pembuluh darah ini harus diidentifikasi dan dipreservasi, jika terpotong dilakukan ligasi.^{2,23}

Persiapan preoperatif maksilektomi total dengan eksenterasi orbita terdiri dari persiapan pasien (persiapan transfusi darah, antibiotik profilak dan konselling), persiapan operator (konsultasi ke *Ophthalmologist*, *Prostodontist*, Plastik rekonstruksi dan Bedah saraf bila diperlukan).² Pilihan antibiotik profilak pada maksilektomi total yaitu antibiotik spektrum luas dosis tinggi yang sensitif terhadap bakteri gram positif-negatif dan bakteri anaerob, contohnya Ampisilin sulbaktam, Sefalosporin, Aminoglikosida atau Quinolon dikombinasikan dengan Klindamisin atau Metronidazol.²⁴

Perawatan pasca maksilektomi antara lain perawatan luka operasi, menjaga kelembaban hidung dan latihan mengunyah untuk mencegah trismus. Pasca maksilektomi total dengan eksenterasi orbita terdapat beberapa komplikasi lanjut diantaranya gangguan fungsi dan gangguan estetika. Gangguan fungsi berupa gangguan menelan, gangguan mengunyah dan gangguan bicara berupa suara hipernasal. Gangguan estetika berupa ketidaksimetrisan kontur wajah dan defek eksenterasi orbita. Oleh karena itu penting memberikan konselling preoperatif terhadap pasien, sehingga pasien siap secara psikologis terhadap berbagai permasalahan yang akan dihadapi pasca operasi. Konselling yang diberikan mengenai tindakan yang akan dilakukan beserta tahapan operasi, resiko dan komplikasi operasi, lama perawatan di rumah sakit dan tahapan pengobatan selanjutnya.^{2,17,24}

Prognosis karsinoma mukoepidermoid sinonasal tergantung pada stadium. April dkk dikutip dari Sepulveda³ meneliti angka rekurensi dan *five years survival rate* pada penderita karsinoma mukoepidermoid sinonasal mendapatkan *five survival rate* pada *low grade* sekitar 92 % dan *high grade* sekitar 63 %. Sedangkan Ghost-Laskar meneliti, didapatkan angka *five survival rate* untuk *low grade* 78 % dan *high grade* 50 % dengan angka rekurensi 30 % pada stadium rendah dan 70 % pada stadium lanjut³

Pasien dengan karsinoma mukoepidermoid sinonasal yang telah dilakukan operasi dan atau radiokemoterapi *follow up* setiap 1-3 bulan selama tahun pertama, setiap 3-5 bulan pada tahun kedua, dan tiap 6-12 bulan pada tahun 3 sampai 5. Beberapa hal yang dievaluasi yaitu gejala klinis, pemeriksaan radiologi berupa tomografi komputer, MRI atau *PET Scan*, pemeriksaan *rontgen thoraks*, laboratorium darah lengkap dan kimia klinik, pemeriksaan fungsi tiroid bila pasien pernah menjalani radioterapi.²⁵

DAFTAR PUSTAKA

1. Thompson LDR. Sinonasal Carcinomas. Current Diagnostic Pathology. Woodland Hills: USA, 2006;12: 40-53.
2. Shah J. Nasal Cavity and Paranasal Sinuses. Head and Neck Surgery & Oncology. 3th edition. Mosby, 2000; p. 57-98.
3. Sepulveda I, Spencer L, Platin E. Sinonasal mucoepidermoid carcinoma: a case report and literature review. Int. J. Odontostomat. 2011; 5(3): 304-08.
4. Mardi K, Singh S. Primary mucoepidermoid carcinoma of maxillary sinus- a rare case report. The Internet Journal of Otorhinolaryngology. 2009 Volume 10 Number 1.
5. Choi EC, Kim CH, Lee JG, et all. Surgical Outcome of Radical Maxillectomy in Advanced Maxillary Sinus Cancers. Yonsei Medical Journal. Korea, 2004; 621-28.
6. Suarez C, Ferlito A, Lund VJ, et all. Management of the Orbit in Malignant Sinonasal Tumors. Clinical Review. Head and Neck-DOI 2008; 242-50.
7. Surgery in the Multimodality Treatment of Sinonasal Malignancies. Curr Probl Cancer. 2010; 304- 21.
8. Gabriele AM, Airoidi M, Garzaro M, et all. Stage III-IV Sinonasal and Nasal Cavity Carcinoma Treated with Three Dimensional Conformal Radiotherapy. Tumori. Italy, 2007; 321-26.
9. Blanch JL, Ruiz AM, Alos L, et all. Treatment of 125 sinonasal tumors: prognostic factors, outcome, and follow up. American Otolaryngology Head and Neck surgery. 2004; 973-76.
10. Bonnetterre V, Deschamps E, Persoons R, et all. Sino-nasal cancer and exposure to leather dust. Occupational Medicine 2007; 57: 438-43.
11. Errico A, Pasian S, Baratti A, et all. A case-control study on occupational risk factors for sino-nasal cancer. Occupational environment medicine BMJ, 2009; 66: 448-56.
12. Zimmer LA, Carrau RL. Neoplasma of the nose and paranasal sinuses. In: Bailey BJ, Johnson JT editors. Head and Neck Surgery-Otolaryngology. Fourth edition. Lippincott Williams & Wilkins: USA; 2006. P. 1481-99.

13. Montgomery W, Singer M, Hamaker RI. Tumor hidung dan sinus paranasal. Dalam Ballenger JJ editor. Penyakit Telinga, Hidung, Tenggorok, Kepala dan Leher. Illinois; 2002. P. 289-93.
14. Vasan NR. Cancer of the larynx, paranasal sinuses, and temporal bone. In: Lee KJ editor. Essential Otolaryngology Head and Neck Surgery. Ninth edition. Mc Graw Hill: USA; 2008. p. 695-704.
15. Sherin S, Thomas V, Kumar N. Maxilla with radiographic appearance of mixed radiopaque-radiolucent lesion: a case report. Department of Oral Medicine and Radiology, Government Dental College, India, 2010.
16. Ranghuram P. Evaluation of extensions of sinonasal mass lesion by CT Scan. Indian Journal of Cancer. Bangalore, 2010; 173-78.
17. Carrau R. Malignant Tumors of the Nasal Cavity Treatment & Management. <http://emedicine.medscape.com/article/846995-overview>.
18. Jensen AD, Nikoghosyan AV, Kieselbach CW, et al. Treatment of Malignant sinonasal tumours with intensity-modulated radiotherapy (IMRT) and carbon ion boost (C12). BMC Cancer 2011; 11: 190.
19. Deschler DG, Day T. TNM Staging of Head And Neck Cancer and Neck Dissection Classification. American Academy of Otolaryngology- Head and Neck Surgery Foundation, Inc. 2008; 21-3.
20. Okay DJ, Genden E, Buchbinder D, Urken M. Prosthodontic guidelines for surgical reconstruction of the maxilla: A classification system of defects.
21. Menon J, Anthrayose C.V, Joseph A. Sino-Orbital Tumour Exenteration. Kerala Journal of Ophthalmology. 2007; 211-13.
22. Simon, Schwarcz RM, Douglas R, et al. Orbita exenteration: one size does not fit all. American Journal Ophtalmology 2005; 139: 11-17.
23. Wang CP, Yang TS, Ko JH, Lou PJ. Ligation of the Internal Maxillary Artery to Reduce Intraoperative Bleeding During Total Maxillectomy. The Laryngoscope, Lippincott Williams & Wilkins. American, 2007; 1978-81.
24. Escobar JIE, Velasco AAF. Antibiotic prophylaxis in oral and maxillofacial surgery. Medical oral pathology oral cir bucal. 2006;11:292-6.
25. Maxilla carcinoma. In Clinical Guideline National Comprehensive Cancer Network (NCCN). Aamerican Head and Neck Society. 2012
26. [Louis B. Harrison](#), Roy B. Sessions, Waun Ki Hong. Radiation Therapy and Chemotherapy. In: Head and Neck cancer Multidisciplinary approach. Lippincott William Wilkins, USA. 2009. P. 960-200.