

Laporan Kasus

Mixed Medullary and Follicular Thyroid Carcinoma (MMFTC)

Hasnaini¹, Salmiah Agus¹, Hera Novianti²

Abstrak

Mixed medullary and follicular thyroid carcinoma (MMFTC) merupakan suatu kasus keganasan tiroid yang jarang terjadi. Tumor ini menunjukkan sel tumor yang berasal dari dua populasi sel yaitu sel folikuler dan parafolikuler. Dilaporkan kasus MMFTC pada seorang pasien wanita usia 45 tahun yang datang dengan keluhan bengkak pada leher sejak tiga tahun lalu yang membesar dengan cepat dalam dua bulan, kemudian dilakukan tiroidektomi total. Pemeriksaan histopatologi menunjukkan tumor tersusun membentuk fasikulus terdiri atas proliferasi sel dengan inti bulat sampai spindel, kromatin kasar, nukleoli nyata dan adanya pseudoinklusi inti. Stroma mengandung massa amorf warna merah muda (amiloid) yang terpulsa positif dengan Congo red. Tampak pula proliferasi sel-sel epitel folikel dengan inti bulat-oval, terang, adanya *ground glass appearance*, dan *nuclear groove*. Sel-sel ini tersusun membentuk struktur folikuler, yang sebagian bercampur di antara sel-sel dengan inti bulat sampai spindel. Pemeriksaan imunohistokimia tiroglobulin menunjukkan pulasan positif kuat pada sitoplasma sel tumor folikel tiroid. Perilaku tumor ini belum diketahui dengan baik karena insiden yang sedikit, namun diperkirakan tumor ini bersifat lebih agresif daripada karsinoma tiroid yang berdiferensiasi.

Kata kunci: medullary, MMFTC, tiroid

Abstract

Mixed medullary and follicular thyroid carcinoma (MMFTC) is a rare thyroid malignancy characterized by dual follicular and parafollicular cell differentiation. It has been reported a 45-year-old female presented with swelling in the neck from past 3 years with a recent increase in size since 2 months. Total thyroidectomy was performed and histopathological examination showed a dual tumor cell population. The tumor cells were arranged in a fascicular growth pattern and composed of round to spindle nuclei, coarse chromatin, prominent nucleoli, and nuclear pseudo inclusion. Stroma has pink-staining amorphous material (amyloid) and positive for Congo red. There were tumor cells arranged in follicles structured with a round to oval optically clear nuclei, ground glass appearances and nuclear grooving. The dual tumor cell population admixed each other. The follicular-derived cell clusters exhibited positive immunohistochemical staining for thyroglobulin. The behavior of this tumor is not well known because of its rarity, but it is thought to be more aggressive than differentiated thyroid carcinoma

Keywords: medullary, MMFTC, thyroid,

Affiliasi penulis: ¹Program Studi Pendidikan Profesi Dokter Spesialis Patologi Anatomi, Fakultas Kedokteran, Universitas Andalas, Padang, Indonesia. ²Bagian Patologi Anatomi, RSUP Dr. M. Djamil, Padang

Korespondensi: Hasnaini, Email: hasnaini.hsn@gmail.com
Telp: 082390727860

PENDAHULUAN

Mixed medullary and follicular thyroid carcinoma (MMFTC) merupakan keganasan primer neoplasma epitel tiroid yang menunjukkan adanya bukti gambaran morfologi dan imunofenotipe populasi tumor yang berasal dari sel folikuler dan parafolikuler dalam lesi yang sama.¹⁻⁵ *Mixed medullary and follicular thyroid carcinoma* merupakan tumor yang sangat jarang ditemukan.^{1,6-9} Berdasarkan klasifikasi tumor organ

endokrin World Health Organization (WHO), insiden MMFTC dilaporkan kurang dari 60 kasus.¹⁰ Usia rata-rata penderita MMFTC adalah 53 tahun dengan rentang usia 7-78 tahun.¹ Terdapat sedikit predominan insiden pada perempuan dibandingkan dengan laki-laki yaitu 1,2:1.¹

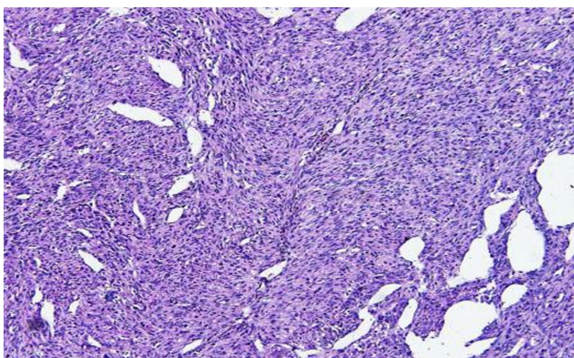
Tatalaksana MMFTC masih menjadi perdebatan karena terbatasnya jumlah kasus dan perilaku biologis tumor yang tidak jelas.^{1,2} Pembedahan merupakan tatalaksana lini pertama namun belum ada kesepakatan terapi adjuvan termasuk terapi iodin radioaktif atau kemoterapi.^{1,11} Terapi pembedahan yang dilakukan yaitu tiroidektomi total dengan reseksi nodul kelenjar getah bening (KGB) di servikal.^{1,6,11,12}

KASUS

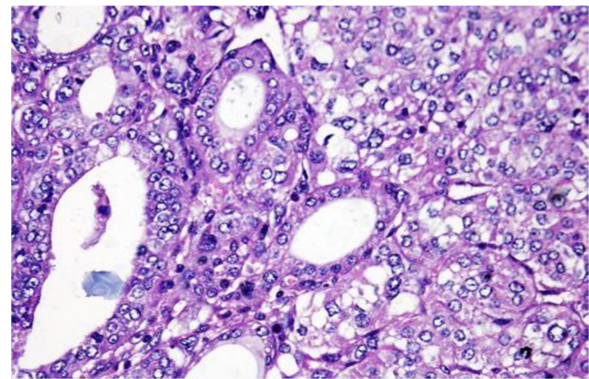
Wanita berusia 45 tahun datang ke poliklinik bedah RSUP M. Djamil Padang dengan keluhan benjolan di leher yang semakin membesar. Benjolan dirasakan sejak kurang lebih 3 tahun yang lalu yang membesar dengan cepat dalam 2 bulan dan meluas hingga ke leher bagian kanan depan. Pasien mengeluhkan gangguan menelan dan agak sesak saat tidur telentang.

Pada pemeriksaan regio colli, teraba massa ukuran 10 x 8 x 5 cm, padat, batas tidak tegas, ikut bergerak saat menelan. Dilakukan pemeriksaan rontgen dengan hasil cor dan pulmo dalam batas normal. Ultrasonografi tiroid memberikan kesan tumor thyroid sugestif *malignancy*.

Dilakukan operasi tiroidektomi total dan pemeriksaan histopatologi menunjukkan proliferasi sel dengan inti bulat sampai spindel, kromatin kasar, nukleoli sebagian nyata, sebagian dengan inti pseudoinklusi. Sel-sel ini sebagian besar tersusun membentuk fasikulus-fasikulus (Gambar 1). Pada beberapa tempat tampak massa amorf eosinofilik yang diduga amiloid. Tampak pula proliferasi sel-sel epitel folikel dengan inti bulat-oval, terang, adanya *ground glass appearance*, dan *nuclear groove* (gambaran *papillary thyroid carcinoma*). Sel-sel ini tersusun membentuk struktur folikular (Gambar 2), yang sebagian tampak bercampur, tersebar di antara sel-sel dengan inti bulat sampai spindel. Diagnosis: *mixed medullary and follicular thyroid carcinoma* (MMFTC).

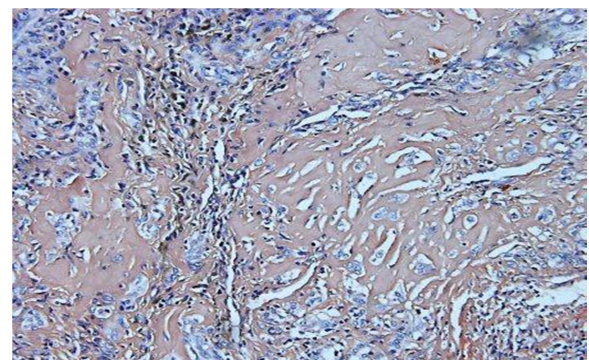


Gambar 1. Mikroskopik MMFTC, sel tumor tersusun membentuk fasikulus-fasikulus, dengan inti bulat sampai spindel

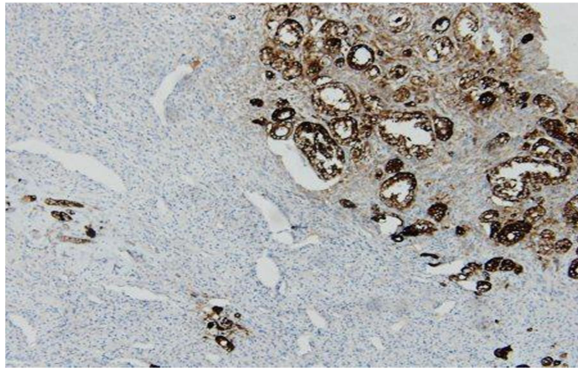


Gambar 2. Mikroskopik MMFTC, sel tumor sebagian membentuk struktur folikular, dengan inti bulat-oval, terang, adanya *ground glass appearance*, dan *nuclear groove*.

Konfirmasi diagnosis dilakukan pemeriksaan histokimia dengan pulasan Congo *red* dan pemeriksaan imunohistokimia (IHK) dengan pulasan tiroglobulin. Pada pemeriksaan Congo *red* tampak deposit amiloid sel tumor terpusat positif. Pada pemeriksaan IHK tiroglobulin tampak terpusat positif kuat pada sitoplasma sel tumor folikel tiroid. Kesimpulan pemeriksaan adalah profil histokimia dan imunohistokimia sesuai untuk *mixed medullary and follicular thyroid carcinoma*.



Gambar 3. Pemeriksaan histokimia Congo *red*, tampak deposit amiloid sel tumor terpusat positif



Gambar 4. Pemeriksaan imunohistokimia tiroglobulin, tampak terpusat positif kuat pada sel tumor folikel tiroid

PEMBAHASAN

Medullary thyroid carcinoma (MTC) adalah keganasan tiroid yang berasal dari sel parafolikular.^{1-3,5,13-18} Gambaran morfologi sel tumor bervariasi, dari monoton dengan atipia ringan sampai atipia berat.^{2,17} Sel berbentuk bulat, polihedral, plasmasitoid sampai spindel.^{1,2,17,18} Deposit amiloid ditemukan pada 90% kasus yang positif dengan pewarnaan Congo red.¹⁹ *Mixed medullary and follicular thyroid carcinoma* merupakan keganasan primer neoplasma epitel tiroid yang menunjukkan adanya bukti gambaran morfologi dan imunofenotipe populasi tumor yang berasal dari sel folikular dan parafolikular dalam lesi yang sama.^{1,2}

Dilaporkan suatu kasus MMFTC pada seorang pasien perempuan berusia 45 tahun. Tumor ini sangat jarang terjadi, prevalensinya tidak sampai 5% dari seluruh tumor tiroid.²⁰⁻²² Tumor ini sedikit predominan pada perempuan dengan perbandingan perempuan : laki-laki yaitu 1,2 : 1, dengan usia rata-rata 53 tahun.¹ Hal yang sama dilaporkan Nangue *et al* yang menemukan kasus MMFTC pada perempuan berusia 41 tahun.⁴ Tohidi *et al* juga melaporkan sebuah kasus pada pasien perempuan berusia 43 tahun.⁸

Gejala klinis yang ditemukan pada pasien ini adalah benjolan di leher sejak 3 tahun yang lalu yang membesar dengan cepat dalam 2 bulan, disertai keluhan gangguan menelan dan sedikit sesak. Gejala klinis tumor ini adalah pembengkakan di leher, dapat juga ditemukan secara tidak sengaja pada scintigrafi berupa *cold nodule*, soliter atau penyakit *plurimetastatic*.^{1,23} Sejumlah laporan kasus menyatakan kadar serum calcitonin dan CEA pre operatif dalam rentang normal atau sedikit

meningkat.^{1,23} Bains *et al* melaporkan pasien dengan keluhan benjolan di leher yang dirasakan selama 20 tahun terakhir dengan ukuran yang bertambah besar dalam satu tahun.²³ Nangue *et al* juga melaporkan kasus MMFTC dengan keluhan pembengkakan di leher sejak 6 bulan dengan ukuran yang bertambah besar dalam beberapa minggu dan adanya keluhan nyeri.⁴

Pada kasus ini secara mikroskopik sel tumor yang berasal dari sel parafolikular berupa *medullary thyroid carcinoma* dan gambaran tumor dari sel folikular menunjukkan *papillary thyroid carcinoma* yang saling bercampur satu dengan yang lain. Laporan kasus dari Jain *et al*, Shimizu *et al* dan Ueki *et al*, melaporkan kasus MMFTC yang terdiri atas tumor komponen MTC yang bercampur dengan komponen *papillary thyroid carcinoma*.^{6,7,12}

Pada kasus ini dilakukan pulasan histokimia Congo red yang positif pada deposit amiloid mengkonfirmasi suatu *medullary thyroid carcinoma*. Sedangkan pulasan imunohistokimia tiroglobulin positif pada sel dengan gambaran sel tumor folikel dan negatif pada bagian *medullary*. Nangue *et al* melaporkan deposit amiloid yang banyak dan terwarnai positif dengan Congo red.⁴ Pada pemeriksaan calcitonin, CEA, dan chromogranin, sel tumor komponen *medullary* terpusat positif kuat, dan negatif untuk pulasan tiroglobulin dan TTF1.^{1,6,12} Komponen PTC sel tumor terpusat positif kuat untuk tiroglobulin dan TTF1 dan negatif untuk calcitonin.^{1,7}

Gambaran mikroskopik MMFTC terdiri atas adanya komponen *medullary* dan komponen folikular.^{1,3,7,24} Imunohistokimia diperlukan untuk membuktikan adanya dual populasi sel tumor.^{3,7,10,12} Pewarnaan imunohistokimia positif pada sel folikular atau komponen *medullary* yaitu calcitonin, *carcinoembryonic antigen* (CEA) dan chromogranin.^{21,22} Sel yang berasal dari sel folikular positif dengan pewarnaan imunohistokimia tiroglobulin.^{1,18,22}

Pada kasus ini, terdapat benjolan yang tumbuh kembali di leher bagian depan sekitar 2 bulan post operasi. Pasien didiagnosis dengan *pulmonary metastase* dari karsinoma tiroid kemudian meninggal selama rawatan. Na Shen *et al* melaporkan pasien MMFTC yang bebas dari gejala rekurensi atau pun

metastasis setelah 4 tahun sejak tiroidektomi dan terapi radioaktif iodine.²⁴ Goyal *et al*, melaporkan pasien yang secara klinis baik setelah satu tahun dilakukan operasi dan terapi radioablati.²⁰ Metastasis kelenjar getah bening (KGB) terutama KGB leher ditemukan pada 75% kasus saat diagnosis awal.²⁵ Metastasis jauh pada paru, tulang atau hepar ditemukan saat diagnosis awal pada sekitar 15% pasien.²⁵ Tetapi kejadian metastasis jauh lebih sering ditemukan pada saat *follow-up*, yaitu sekitar 48% pasien.²⁵

Terapi pembedahan radikal adalah suatu faktor prognostik terpenting.^{1,7,23} Adanya komponen *medullary* pada tumor ini menyebabkan prognosis yang lebih buruk dibandingkan dengan *papillary thyroid carcinoma* murni.^{1,7,20,22}

DAFTAR PUSTAKA

- Lloyd RV, Robert Y, Osamura, Gunter Kloppel, Rosai J, editor (penyunting). WHO classification of tumours of endocrine organs. Edisi ke-4. Lyon: International Agency for Research on Cancer; 2017.
- Fletcher C. Diagnostic histopathology of tumors. Edisi ke-4. Philadelphia: Elsevier Saunders; 2013.
- DeLellis R. Tumors of the thyroid gland (C-cells). Dalam: Khan A, editor (penyunting). Surgical pathology of endocrine and neuroendocrine tumors. Worcester: Humana Press; 2009.hlm.83-94.
- Nangue C, Bron L, Portmann L, Volante M, Ris H, Monnier P, *et al*. Mixed medullary-papillary carcinoma of the thyroid: Report of a case and review of the literature [serial online]. 2009 Juli (diunduh 13 Juni 2019). Tersedia dari: www.interscience.wiley.com
- American Joint Committee on Cancer. AJCC cancer staging manual. Edisi ke-8. Chicago: Springer; 2018.
- Ueki I, Ando T, Haraguchi A, Horie I, Imaizumi M. A case of mixed medullary and follicular cell carcinoma of the thyroid. Intern Med. 2011;1313–6.
- Jain M, Verma D, Thomas S, Chauhan R. Mixed medullary – papillary carcinoma thyroid: An uncommon variant of thyroid carcinoma. J Lab Physicians. 2014; 6 (2): 133–6.
- Tohidi M, Pourbehi G, Bahmanyar M, Eghbali SS, Hormozi MK, Nabipour I. Case report mixed medullary-follicular carcinoma of the thyroid. Case Rep Endocrinol. 2013;3–6.
- Siddiqui B, Khan R, Nasreen T, Faridi SH, Harris SH. Mixed medullary and papillary carcinoma thyroid in a young female- A rare case report. Int Arch Biomed Clin Res. 2015;1(2):26–8.
- Yaturu S, Fontenot J, Rowland T. Mixed medullary thyroid cancer and follicular cancer. Am J Case Rep. 2011;12:1–4.
- Akhtar K, Ahmad SS, Zaheer S, Vasenwala SM. Mixed medullary and follicular carcinoma of the thyroid – A rare entity. Med Case Stud. 2011;2(1):12–4.
- Shimizu M, Hirokawa M, Livolsi VA, Mizukami Y, Harada T. Combined “ mixed medullary – follicular ” and “ papillary ” carcinoma of the thyroid with lymph node metastasis. Endocr Pathol. 2000;11:353–8.
- Humphrey PA, Dehner LP, Pfeifer JD, editor (penyunting). The Washington manual of surgical pathology. Edisi ke-2. Philadelphia: Wolters Kluwers; 2012.
- Erickson LA. Atlas of endocrine pathology. New York: Springer; 2014.
- Mohan H. Textbook of pathology. Edisi ke-7. New Delhi: The Health Sciences Publishers; 2015.

16. Gattuso P, Reddy VB, David O, Spitz DJ, Haber MH. Differential diagnosis in surgical pathology. Edisi ke-3. Philadelphia: Elsevier Saunders; 2015.
17. Goldblum JR, Lamps LW, McKenney JK, Myers JL. Rosai and Ackerman's surgical pathology. Edisi ke-11. Philadelphia: Elsevier; 2018.
18. Nilsson M, Williams D. On the origin of cells and derivation of thyroid cancer : C cell story revisited. *Eur Thyroid J*. 2016;5:79–93.
19. Rekhman N, Bishop JA. Quick reference handbook for surgical pathologists. Berlin: Springer; 2011.
20. Goyal R, Nada R, Rao KLN, Radotra BD. Mixed medullary and follicular cell carcinoma of the thyroid with lymph node metastasis in a 7-year-old child. *Pathol Int*. 2006;56:84–8.
21. Hanna AN, Michael CW, Jing X. Mixed medullary-follicular carcinoma of the thyroid: Diagnostic dilemmas in fine-needle aspiration cytology. *Diagn Cytopathol*. 2010; 39 (11): 862–5.
22. Fonseca C, Mohamad A. Mixed medullary-papillary carcinoma of the thyroid. *JSM Clin Case Reports*. 2018;6(1):7–9.
23. Bains L, Vindal A, Lal P. An interesting rare case of dual malignancy in a large thyroid-Mixed medullary-follicular carcinoma of thyroid. *Otolaryngol Case Reports* [serial online]. 2017 Jan (diunduh 17 Mei 2019). Tersedia dari: <http://dx.doi.org/10.1016/j.xocr.2017.01.001>
24. Shen N, Martinez D. Mixed medullary follicular thyroid carcinoma: Case presentation and review of literature. *Proceedings of UCLA Healthcare* [serial online]. 2015 Feb (diunduh 17 Mei 2019). Tersedia dari: <https://proceedings.med.ucla.edu/index.php/2015/02/06/mixed-medullary-follicular/>
25. Sadow PM, Hunt JL. Mixed medullary-follicular-derived carcinomas of the thyroid gland. *Adv Anat Pathol*. 2010;17(4):282–5.